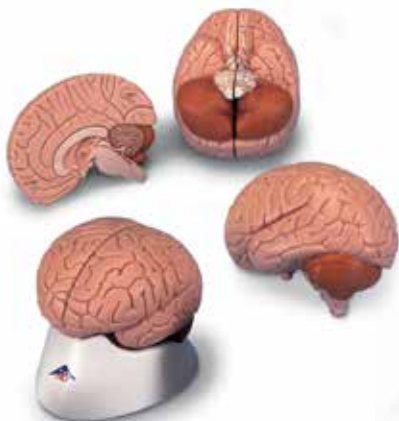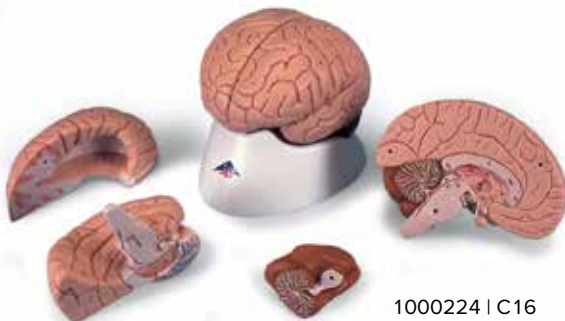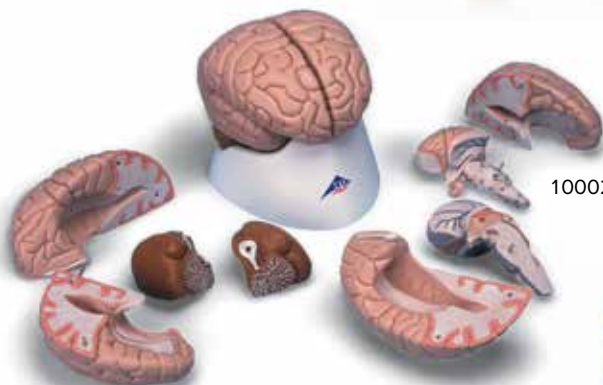




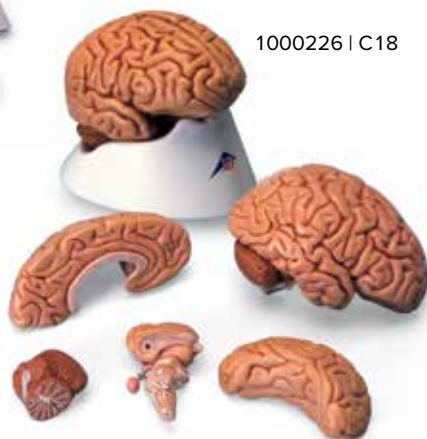
1000222 | C15



1000224 | C16



1000225 | C17



1000226 | C18

1000222 | 1000224 | 1000225 | 1000226

C15 | C16 | C17 | C18

Telencephalon

C15, C16, C17, C18:

- 1 Lobus frontalis
- 2 Lobus parietalis
- 3 Lobus occipitalis
- 4 Lobus temporalis
- 5 Sulcus centralis
- 6 Gyrus precentralis
- 7 Gyrus postcentralis
- 8 Bulbus olfactorius
- 9 Commissura anterior
- 10 Corpus callosum
 - a Genu
 - b Truncus
 - c Splenium
 - d Rostrum
- 11 Septum pellucidum
- 12 Fornix
- 13 Commissura posterior

C16, C17, C18:

- 14 Insula
- 15 Capsula interna
- 16 Ventriculus lateralis
 - e Cornu frontale
 - f Pars centralis
- 17 Plexus choroideus
 - g Cornu occipitale

C17, C18:

- h Cornu temporale
- 18 Hippocampus

Diencephalon

C15, C16, C17, C18:

- 19 Thalamus
- 20 Sulcus hypothalamicus
- 21 Hypothalamus
- 22 Adhesio interthalamica
- 23 Glandula pinealis
- 24 Corpus mammillare sinistrum
- 25 Hypophysis
- 26 Ventriculus tertius cum plexus choroideus

C17, C18:

- 27 Nucleus caudatus
- 28 Pulvinar thalami
- 29 Corpus geniculatum mediale
- 30 Corpus geniculatum laterale

Mesencephalon

C15, C16, C17, C18:

- 31 Lamina tecti
 - 32 Tegmentum mesencephali
 - 33 Crus cerebri
 - 34 Aqueductus mesencephali
- Metencephalon**
- 35 Cerebellum
 - a Vermis
 - b Tonsilla
 - c Flocculus
 - d Arbor vitae
 - e Ventriculus quartus
 - 36 Pons
 - f Pedunculus cerebellaris superior
 - g Pedunculus cerebellaris medius
 - h Pedunculus cerebellaris inferior

Myelencephalon

- 37 Medulla oblongata
- 38 Oliva
- 39 Pyramis
- 40 N. cervicalis I. (C1)

Nervi craniales

- I N. olfactorius
- II N. opticus
- III N. oculomotorius
- IV N. trochlearis
- V N. trigeminus
- VI N. abducens
- VII N. facialis
- VIII N. vestibulocochlearis
- IX N. glossofaryngeus
- X N. vagus
- XI N. accessorius
- XII N. hypoglossus

Telencephalon

C15, C16, C17, C18:

- 1 Frontal lobe
- 2 Parietal lobe
- 3 Occipital lobe
- 4 Temporal lobe
- 5 Central sulcus
- 6 Precentral gyrus
- 7 Postcentral gyrus
- 8 Olfactory bulb
- 9 Anterior commissure
- 10 Corpus callosum
- a Genu
- b Trunk
- c Splenium
- d Rostrum
- 11 Septum pellucidum
- 12 Fornix
- 13 Posterior commissure

C16, C17, C18:

- 14 Insula
- 15 Internal capsule
- 16 Lateral ventricle
- e Frontal horn
- f Central part
- 17 Choroid plexus
- g Occipital horn

C17, C18:

- h Temporal horn
- 18 Hippocampus

Diencephalon

C15, C16, C17, C18:

- 19 Thalamus
- 20 Hypothalamic sulcus
- 21 Hypothalamus
- 22 Interthalamic adhesion
- 23 Pineal gland
- 24 Left mammillary body
- 25 Pituitary gland
- 26 Choroid plexus of 3rd ventricle

C17, C18:

- 27 Caudate nucleus
- 28 Pulvinar
- 29 Medial geniculate body
- 30 Lateral geniculate body

Mesencephalon

C15, C16, C17, C18:

- 31 Tectal plate
- 32 Tegmentum of midbrain
- 33 Cerebral crus
- 34 Aqueduct of midbrain

Metencephalon

- 35 Cerebellum
- a Vermis
- b Tonsil
- c Flocculus
- d Arbor vitae
- e Fourth ventricle
- 36 Pons
- f Superior cerebellar peduncle
- g Middle cerebellar peduncle
- h Inferior cerebellar peduncle

Myelencephalon

- 37 Medulla oblongata
- 38 Inferior olive
- 39 Pyramid
- 40 First cervical nerve (C1)

Cranial Nerves

- I Olfactory nerve
- II Optic nerve
- III Oculomotor nerve
- IV Trochlear nerve
- V Trigeminal nerve
- VI Abducent nerve
- VII Facial nerve
- VIII Vestibulocochlear nerve
- IX Glossopharyngeal nerve
- X Vagus nerve
- XI Accessory nerve
- XII Hypoglossal nerve

Endhirn

C15, C16, C17, C18:

- 1 Stirnlappen
- 2 Scheitellappen
- 3 Hinterhauptlappen
- 4 Schläfenlappen
- 5 Zentralfurche
- 6 Windung vor der Zentralfurche
- 7 Windung hinter der Zentralfurche
- 8 Riechkolben
- 9 Vordere Kommissur
- 10 Balken
- a Knie
- b Stamm
- c Wulst
- d Schnabel
- 11 Durchsichtige Scheidewand
- 12 Gewölbe
- 13 Hintere Kommissur

C16, C17, C18:

- 14 Insel
- 15 Innere Kapsel
- 16 Seitenventrikel
- e Vorderhorn
- f Mittelteil
- 17 Adergeflecht
- g Hinterhorn

C17, C18:

- h Unterhorn
- 18 Hippocampus

Zwischenhirn

C15, C16, C17, C18:

- 19 Thalamus
- 20 Hypothalamische Furche
- 21 Hypothalamus
- 22 Verbindung der Thalamushälften
- 23 Zirbeldrüse
- 24 Mamillarkörper
- 25 Hirnanhangsdrüse (Hypophyse)
- 26 3. Ventrikel mit Adergeflecht

C17, C18:

- 27 Schweißkern
- 28 Pulvinar
- 29 Innerer Kniehöcker
- 30 Äußerer Kniehöcker

Mittelhirn

C15, C16, C17, C18:

- 31 Vierhügelplatte
- 32 Mittelhirndach
- 33 Schenkel des Mittelhirns
- 34 Verbindung zwischen 3. und 4. Ventrikel

Hinterhirn

- 35 Kleinhirn
- a Wurm
- b Mandel
- c Flöckchen
- d Lebensbaum
- e 4. Ventrikel
- 36 Brücke
- f Oberer Kleinhirnstiel
- g Mittlerer Kleinhirnstiel
- h Unterer Kleinhirnstiel

Nachhirn

- 37 Verlängertes Mark
- 38 Olive
- 39 Pyramide
- 40 1. Halsnerv

Hirnnerven

- I Geruchsnerv
- II Sehnerv
- III Oculomotorius
- IV Trochlearis
- V Trigemini
- VI Abducens
- VII Gesichtsnerv
- VIII Gehör- und Gleichgewichtsnerv
- IX Glossopharyngeus
- X Vagus
- XI Accessorius
- XII Hypoglossus

Telencéfalo o cerebro anterior

C15, C16, C17, C18:

- 1 Lóbulo frontal
- 2 Lóbulo parietal
- 3 Lóbulo occipital
- 4 Lóbulo temporal
- 5 Surco central (de Rolando)
- 6 Circunvolución frontal ascendente (prer rolándica)
- 7 Circunvolución parietal ascendente
- 8 Bulbo olfatorio
- 9 Comisura cerebral anterior
- 10 Cuerpo calloso
 - a Rodilla
 - b Tronco
 - c Rodete
 - d Rostro
- 11 Membrana pelúcida
- 12 Fórnix
- 13 Comisura blanca posterior

C16, C17, C18:

- 14 Insula
- 15 Cápsula interna
- 16 Ventrículo lateral
 - e Cuerno anterior
 - f Parte central
- 17 Plexo coroideo
- g Cuerno posterior

C17, C18:

- h Cuerno inferior
- 18 Hipocampo

Diencefalo o cerebro intermedio

C15, C16, C17, C18:

- 19 Tálamo
- 20 Surco hipotalámico (de Monro)
- 21 Hipotálamo
- 22 Adherencias intertalámicas
- 23 Glándula pineal (epífisis)
- 24 Cuerpo mamilar sin.
- 25 Glándula pituitaria (hiopófisis)
- 26 Tercer ventrículo y plexo coroideo

C17, C18:

- 27 Cuerpo caudado
- 28 Pulvinar
- 29 Cuerpo geniculado interno
- 30 Cuerpo geniculado externo

Mesencéfalo o cerebro medio

C15, C16, C17, C18:

- 31 Techo del mesencéfalo
- 32 Tegmento mesencefálico (calota peduncular)
- 33 Pedúnculo cerebral
- 34 Acueducto de Silvio

Metencéfalo

- 35 Cerebelo
 - a Vermis
 - b Tonsila
 - c Flóculo
 - d Árvore da vida
 - e Quarto ventrículo
- 36 Ponte
 - f Pedúnculo cerebral superior
 - g Pedúnculo cerebral mediano
 - h Pedúnculo cerebral inferior

Mielencéfalo

- 37 Medula oblonga
- 38 Oliva
- 39 Pirâmide
- 40 Primeiro nervo cervical

Nervos do cérebro

- I Nervo olfativo
- II Nervo ótico
- III Nervo oculomotor
- IV Nervo troclear
- V Nervo trigêmeo
- VI Nervo abducente
- VII Nervo facial
- VIII Nervo vestibulo-cloquear
- IX Nervo glossofaríngeo
- X Nervo vago
- XI Nervo acessório
- XII Nervo hipoglosso

Télencéphale

C15, C16, C17, C18:

- 1 Lobe frontal
- 2 Lobe pariétal
- 3 Lobe occipital
- 4 Lobe temporal
- 5 Sillon central
- 6 Circonvolution précentrale
- 7 Circonvolution postcentrale
- 8 Bulbe olfactif
- 9 Commissure antérieure
- 10 Corps calleux
 - a Genou
 - b Tronc
 - c Bourrelet
 - d Bec
- 11 Cloison transparente
- 12 Voûte
- 13 Commissure postérieure

C16, C17, C18:

- 14 Insula
- 15 Capsule interne
- 16 Ventricule latéral
 - e Corne antérieure
 - f Carrefour ventriculaire
- 17 Plexus choroïdien
- g Corne postérieure

C17, C18:

- h Corne inférieure
- 18 Hippocampe

Diencephale

C15, C16, C17, C18:

- 19 Thalamus
- 20 Sillon de Monro
- 21 Hypothalamus
- 22 Adhésion interthalamique
- 23 Corps pinéal (épiphyse)
- 24 Tubercules mamillaires
- 25 Glande pituitaire (hypophyse)
- 26 Plexus choroïde médian

C17, C18:

- 27 Noyau caudé
- 28 Tubercule postérieur du thalamus
- 29 Corps genouillé médial
- 30 Corps genouillé latéral

Mésencéphalon

C15, C16, C17, C18:

- 31 Toit du mésencéphale (lame quadrijumelle)
- 32 Calotte du mésencéphale
- 33 Calotte pédonculaire
- 34 Aqueduc de Sylvius
- Métencéphale**
- 35 Cervelet
 - a Vermis
 - b Amygdale
 - c Flocculus du cervelet
 - d Arbre de vie
 - e Quatrième ventricule
- 36 Pont
 - f Pédoncule cérébelleux supérieur
 - g Pédoncule cérébelleux moyen
 - h Pédoncule cérébelleux inférieur

Myélecephale

- 37 Bulbe rachidien
- 38 Olive
- 39 Pyramide
- 40 Nerf cervical latéral

Nerfs crâniens

- I Nerve olfactif
- II Nerve optique
- III Nerve moteur oculaire commun
- IV Nerve pathétique
- V Nerve trijumeau
- VI Nerve moteur oculaire externe
- VII Nerve facial
- VIII Nerve vestibulo-cochléaire
- IX Nerve glossopharyngien
- X Nerve vague
- XI Nerve accessoire
- XII Nerve hypoglosse

Telencéfalo**C15, C16, C17, C18:**

- 1 Lobo frontal
- 2 Lobo parietal
- 3 Lobo occipital
- 4 Lobo temporal
- 5 Sulco central
- 6 Giro pré-central
- 7 Giro pós-central
- 8 Bulbo olfativo
- 9 Comissura anterior
- 10 Corpo caloso
- a Genu
- b Tronco
- c Esplênio
- d Rostro
- 11 Septo pelúcido
- 12 Fórnix
- 13 Comissura posterior

C16, C17, C18:

- 14 Ínsula
- 15 Cápsula interna
- 16 Ventrículo lateral
- e Corno anterior
- f Parte central
- 17 Plexo coróide
- g Corno posterior

C17, C18:

- h Corno lateral
- 18 Hipocampo

Diencefalo**C15, C16, C17, C18:**

- 19 Tálamo
- 20 Sulco hipotalâmico
- 21 Hipotálamo
- 22 Aderência intertalâmica
- 23 Glândula (pineal)
- 24 Corpo mamilar
- 25 Hipófise (pituitária)
- 26 Plexo coróide do 3º ventrículo

C17, C18:

- 27 Núcleo caudado
- 28 Pulvinar do tálamo
- 29 Corpo geniculado medial
- 30 Corpo geniculado lateral

Mesencéfalo**C15, C16, C17, C18:**

- 31 Teto do mesencefálico
- 32 Tegmento mesencefálico
- 33 Pedúnculo cerebral
- 34 Aqueduto mesencefálico (de Sylvius)

Metencéfalo

- 35 Cerebelo
- a Vérmis
- b Tonsila (amígdala)
- c Flóculo
- d Árvore da vida
- e Quarto ventrículo
- 36 Ponte
- f Pedúnculo cerebelar superior
- g Pedúnculo cerebelar médio
- h Pedúnculo cerebelar inferior

Mielencéfalo

- 37 Bulbo (medula oblongada)
- 38 Oliva
- 39 Pirâmide
- 40 N. cervical I

Pares Cranianos

- I N. olfatório
- II N. óptico
- III N. oculomotor
- IV N. troclear
- V N. trigêmeo
- VI N. abducente
- VII N. facial
- VIII N. vestibulococlear
- IX N. glossofaríngeo
- X N. vago
- XI N. acessório
- XII N. hipoglosso

Telencefalo**C15, C16, C17, C18:**

- 1 Lobo frontale
- 2 Lobo parietale
- 3 Lobo occipitale
- 4 Lobo temporale
- 5 Solco centrale
- 6 Giro precentrale
- 7 Giro postcentrale
- 8 Bulbo olfativo
- 9 Commessura anteriore
- 10 Corpo caloso
- a Ginocchio
- b Tronco
- c Splenio
- d Rostro
- 11 Setto pellucido
- 12 Fornice
- 13 Commessura posteriore

C16, C17, C18:

- 14 Insula
- 15 Capsula interna
- 16 Ventricolo laterale
- e Corno anteriore
- f Parte centrale
- 17 Plesso coroideo
- g Corno posteriore

C17, C18:

- h Corno inferiore
- 18 Ippocampo

Diencefalo**C15, C16, C17, C18:**

- 19 Talamo
- 20 Solco ipotalamico
- 21 Ipotalamo
- 22 Adesione intertalamica
- 23 Ghiandola pineale
- 24 Corpo mammillare
- 25 Ghiandola pituitaria (ipofisi)
- 26 Plesso coroideo del terzo ventricolo

C17, C18:

- 27 Nucleo caudato
- 28 Pulvinare
- 29 Corpo genicolato mediale
- 30 Corpo genicolato laterale

Mesencefalo**C15, C16, C17, C18:**

- 31 Lamina quadrigemina
- 32 Tegmento del mesencefalo
- 33 Peduncolo cerebrale
- 34 Acquedotto cerebrale

Metencefalo

- 35 Cervelletto
- a Verme
- b Tonsilla
- c Flocculo
- d Albero della vita
- e Quarto ventricolo
- 36 Ponte
- f Peduncolo cerebellare superiore
- g Peduncolo cerebellare medio
- h Peduncolo cerebellare inferiore

Mielencefalo

- 37 Medulla oblongata
- 38 Oliva
- 39 Piramide
- 40 Primo nervo cervicale

Nervi cranici

- I Nervo olfattivo
- II Nervo ottico
- III Nervo oculomotore
- IV Nervo trocleare
- V Nervo trigemino
- VI Nervo abducente
- VII Nervo facciale
- VIII Nervo vestibolo-cocleare
- IX Nervo glossofaríngeo
- X Nervo vago
- XI Nervo accessorio
- XII Nervo ipoglosso

- 終脳(大脳)

C15, C16, C17, C18:

1 前頭葉

2 頭頂葉

3 後頭葉

4 側頭葉

5 中心溝

6 中心前回

7 中心後回

8 嗅球

9 前交連

10 脳梁

11 脳梁膝

12 脳梁幹

13 脳梁膨大

14 脳梁吻

15 透明中隔

16 脳弓

17 後交連
- C16, C17, C18:

14 (ライル)島

15 内包

16 側脳室

17 前角

18 中心部

19 脈絡叢

20 後角
- C17, C18:

h 下角

18 海馬
- 間脳

C15, C16, C17, C18:

19 視床

20 視床下溝

21 視床下部

22 視床間橋

23 松果体

24 左乳頭体

25 脳下垂体

26 第3脳室脈絡叢
- C17, C18:

27 尾状核

28 視床枕

29 内側膝状体

30 外側膝状体

- 中脳

C15, C16, C17, C18:

31 蓋板

32 被蓋

33 大脳脚

34 中脳水道
- 後脳

35 小脳

a 虫部

b 小脳扁桃

c 片葉

d 小脳活樹

e 第4脳室

36 橋

f 上小脳脚

g 中小脳脚

h 下小脳脚
- 髄脳

37 延髄

38 オリブ

39 錐体

40 第11頭神経
- 脳神経

I 嗅神経

II 視神経

III 動眼神経

IV 滑車神経

V 三叉神経

VI 外転神経

VII 顔面神経

VIII 内耳神経

IX 舌咽神経

X 迷走神経

XI 副神経

XII 舌下神経

- Конечный мозг

C15, C16, C17, C18:

1 Лобная доля

2 Теменная доля

3 Затылочная доля

4 Височная доля

5 Центральная борозда

6 Прецентральная извилина

7 Постцентральная извилина

8 Обонятельная луковица

9 Передняя комиссура

10 Мозолистое тело

11 Колено

12 Ствол

13 Валик

14 Ключ

15 Прозрачная перегородка

16 Свод

17 Задняя комиссура
- C16, C17, C18:

14 Островок

15 Внутренняя капсула

16 Боковой желудочек

17 Передний рог

18 Центральная часть

19 Хориоидное сплетение

20 Задний рог
- C17, C18:

h Нижний рог

18 Гиппокамп
- Промежуточный мозг

C15, C16, C17, C18:

19 Зрительный бугор (таламус)

20 Гипоталамическая борозда

21 Гипоталамус

22 Межбугорное сращение

23 Шишковидное тело

24 Левое сосцевидное тело

25 Гипофиз

26 Хориоидное сплетение 3-го желудочка
- C17, C18:

27 Хвостатое ядро

28 Подушка таламуса

29 Медиальное коленчатое тело

30 Латеральное коленчатое тело

- Средний мозг

C15, C16, C17, C18:

31 Пластинка крыши

32 Покрышка среднего мозга

33 Ножка мозга

34 Водопровод среднего мозга
- Задний мозг

35 Мозжечок

f Червь мозжечка

g Миндалины мозжечка

h Клочок мозжечка

i Древо жизни мозжечка

j Четвертый желудочек

36 Варолиев мост

f Верхняя ножка мозжечка

g Средняя ножка мозжечка

h Нижняя ножка мозжечка
- Продолговатый мозг

37 Продолговатый мозг

38 Нижняя олива

39 Пирамида

40 Первый шейный нерв (C1)
- Черепные нервы

I Обонятельный нерв

II Зрительный нерв

III Глазодвигательный нерв

IV Блоковый нерв

V Тройничный нерв

VI Отводящий нерв

VII Лицевой нерв

VIII Преддверно-улитковый нерв

IX Языкоглоточный нерв

X Блуждающий нерв

XI Добавочный нерв

XII Подъязычный нерв

- 端脑

C15, C16, C17, C18:

1 额叶

2 顶叶

3 枕叶

4 颞叶

5 中央沟

6 中央前回

7 中央后回

8 嗅球

9 前连合

10 胼胝体

a 膝节

b 主干

c 带状结构

d 喙部

11 透明隔

12 穹窿

13 后连合

C16, C17, C18:

14 岛叶

15 内囊

16 侧脑室

e 额角

f 中央部

17 脉络丛

g 后角

C17, C18:

h 下角

18 海马

间脑

C15, C16, C17, C18:

19 丘脑

20 下丘脑沟

21 下丘脑

22 丘脑间粘合

23 松果腺

24 左侧乳头体

25 脑下垂体

26 第三脑室脉络丛

C17, C18:

27 尾状核

28 丘脑后结节

29 内侧膝状体

30 外侧膝状体

中脑

C15, C16, C17, C18:

31 顶盖板

32 中脑被盖

33 大脑脚

34 中脑水管

后脑

35 小脑

a 小脑蚓

b 小脑扁桃体

c 绒球(小脑)

d 髓树

e 第四脑室

36 脑桥

f 小脑上脚

g 小脑中脚

h 小脑下脚

髓脑

37 延髓

38 下橄榄体

39 锥体

40 第一颈神经(C1)

颅神经

I 嗅神经

II 视神经

III 动眼神经

IV 滑车神经

V 三叉神经

VI 外展神经

VII 面神经

VIII 前庭蜗神经

IX 舌咽神经

X 迷走神经

XI 副神经

XII 舌下神经

12



3B Scientific

A worldwide group of companies

3B Scientific GmbH

Rudorffweg 8 • 21031 Hamburg • Germany

Phone: +49 (0)40-73966-0 • Fax: +49 (0)40-73966-100

3bscientific.com • info@3bscientific.com

© Copyright 2005 / 2012 / 2014 / 2017

for instruction manual and design of product:

3B Scientific GmbH, Germany